# Pneumosinus dilatans y mucoceles de las cavidades nasosinusales

JM Klossek
X Dufour
JC Ferrie
JP Fontanel

*Resumen. – El pneumosinus dilatans es una afección infrecuente, de fisiopatología desconocida, que se manifiesta por el progresivo aumento del volumen de una cavidad sinusal (en particular el seno frontal) y se trata quirúrgicamente. Los mucoceles nasosinusales son formaciones quísticas tapizadas por mucosa sinusal, que aumentan progresivamente de volumen y desplazan las estructuras adyacentes, variables según la localización (encéfalo y ojo). Obedecen a diversas causas (posquirúrgicas y postraumáticas) o, con menor frecuencia, aparecen de modo espontáneo. El examen clave para su diagnóstico es la tomografía computarizada (TC), pero en las formas yuxtacerebrales u orbitarias también puede resultar útil la resonancia magnética (RM). El tratamiento, de tipo quirúrgico, consiste en una marsupialización, que por lo general se practica por vía endonasal. Excepcionalmente es necesario extirpar el saco mucocélico.*

*© 2003, Elsevier SAS, París. Todos los derechos reservados.*

*Palabras clave: mucocele, cirugía endonasal endoscópica, tumores sinusales, pneumosinus dilatans, tomografía computarizada sinusal.*

## Pneumosinus dilatans

### DEFINICIÓN

Es una afección infrecuente, con fisiopatología desconocida, de la que sólo se han publicado un poco más de 100 casos [7, 18, 20]. La primera descripción se atribuye a Meyes, y a Benjamins la primera denominación de pneumosinus dilatans [20]. Bourdial, autor de la mayor recopilación de observaciones publicadas hasta el momento [7], señala la disparidad de las observaciones disponibles e incluso la existencia de numerosos diagnósticos falsos. Sólo las observaciones recientes ofrecen una mayor certeza diagnóstica [15, 18, 20, 42]. En el presente artículo se estudian los problemas de diagnóstico, evolución y tratamiento.

*Jean Michel Klossek : Professeur des Universités, praticien hospitalier.*
*Xavier Dufour : Praticien hospitalier.*
*Jean Claude Ferrie : Praticien hospitalier.*
*Jean Pierre Fontanel : Professeur des Universités, praticien hospitalier.*
*Département ORL, chirurgie maxillo-cervico-faciale et audiophonologie, hôpital Jean-Bernard, centre hospitalo-universitaire de Poitiers, 86021 Poitiers cedex, France.*

### FISIOPATOLOGÍA

El pneumosinus dilatans es una afección excepcional. En base a las pocas observaciones publicadas hasta ahora no se han podido determinar con certeza los mecanismos de origen. Sin embargo, existen varias hipótesis fisiopatológicas y se han identificado varios factores favorecedores. Entre ellos se destacan los problemas de permeabilidad del drenaje sinusal [10], pese a que los argumentos expuestos siguen suscitando controversias [41]. Por ejemplo, un estudio reciente refiere que no se observó ninguna obstrucción ni problemas de permeabilidad significativa en tres pacientes con pneumosinus dilatans a quienes se les había instalado un dren frontal con el fin de evaluar la permeabilidad del orificio nasofrontal [18]. De modo análogo, Walker señala el caso de un paciente que había realizado numerosas inmersiones submarinas durante muchos años sin experimentar ni el más mínimo problema de presiones y llega a la conclusión de que esta afección puede cursar con permeabilidad nasofrontal normal [42]. Además, en algunos casos de infecciones crónicas con ostium con alteraciones de permeabilidad o bloqueado no se refirió ninguna expansión ósea de la pared anterior del seno frontal. En los mucoceles, que también se manifiestan por una expansión cavitaria, este fenómeno no suele limitarse a la pared anterior del seno frontal y, a diferencia de lo que se observa en los pneumosinus dilatans, casi siempre está

asociado con modificaciones del grosor de la pared deformada. Por otra parte, el mecanismo de la neumatización sinusal frontal no depende totalmente de los fenómenos ventilatorios. Así lo demuestra el hecho de que las cavidades sinusales se desarrollen normalmente pese a una obstrucción nasal completa, como ocurre en los casos de atresia coanal [19]. Por todo ello parece poco probable que el pneumosinus dilatans se deba únicamente a alteraciones de la permeabilidad ostial, así sea intermitente.

Basándose en las observaciones de pneumosinus dilatans esfenoidales o etmoidales asociados con meningiomas o displasias fibrosas [12, 28, 37, 38, 40] se formuló otra hipótesis. Ésta considera una posible anomalía de la fisiología ósea, aunque casi nunca se refieren análisis histológicos del hueso deformado. A lo sumo se han realizado exámenes comunes y sin señalar ninguna particularidad que permitiera pensar en una osteítis o en un trastorno del metabolismo óseo [1, 3].

En resumen, hasta ahora no se conoce el mecanismo que da origen al pneumosinus dilatans. Por lo tanto, en las futuras observaciones se recomienda comprobar la permeabilidad ostial y analizar la ultraestructura de las paredes óseas.

## DIAGNÓSTICO CLÍNICO

El carácter excepcional de esta afección suele dificultar el diagnóstico. La localización frontal es la más frecuente [1, 7, 18]. El motivo de consulta es un aumento muy lento, progresivo y generalmente bilateral del volumen de la región supraorbitaria *(fig. 1)*. En algunos casos son los allegados del paciente quienes advierten la modificación, pero por lo general, el paciente sólo se decide a consultar al cabo de varios años de evolución y casi siempre debido a una prominencia frontal que se vuelve cada vez más antiéstética. También puede ser el médico quien sospeche el diagnóstico al encontrar, durante un examen de rutina, una convexidad frontal anormal.

La mayoría de las observaciones publicadas no refieren dolor, sino una simple modificación morfológica. Las infecciones, excepcionales, no parecen ser más frecuentes que en la población general. Predominan las formas bilaterales, pero existen asimismo las unilaterales *(fig. 2)*.

La palpación frontal es indolora. La piel que se sitúa a la altura de la lesión es normal. Independientemente del modo en que se haya revelado la malformación, debe investigarse si ésta ha evolucionado de modo progresivo, a veces con intervalos estables.

Algunas publicaciones refieren casos clínicos de localizaciones aún más excepcionales, como el seno maxilar o el seno esfenoidal [15, 27, 33, 39]. Estos pacientes consultan por infecciones o anomalías secundarias a la compresión de los órganos adyacentes. La localización esfenoidal puede provocar trastornos visuales, como la localización maxilar, que además puede ocasionar dolores o sensaciones de presión en la mejilla o el vestíbulo gingival. Las situaciones hiperbáricas (por ejemplo, los viajes aéreos) pueden exacerbar los síntomas.

## EXPLORACIONES PARACLÍNICAS

### ■ *Radiología*

Es el examen clave para establecer el diagnóstico. La imagen característica del pneumosinus dilatans consiste en un aumento del volumen de la cavidad sinusal, con una deformación regular de una o varias paredes óseas que a veces ya se visualiza en las radiografías simples. La cavidad frontal suele alcanzar un desarrollo considerable, de modo que en las placas laterales sobresale claramente por encima de la región orbitaria. La deformación afecta principalmente a la pared anterior.

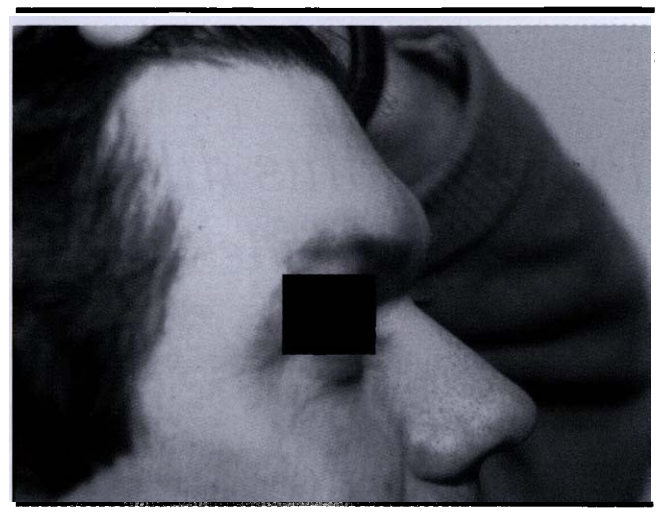

**1** *Vista de perfil de un paciente con pneumosinus dilatans bilateral. Se observa prominencia supraorbitaria.*

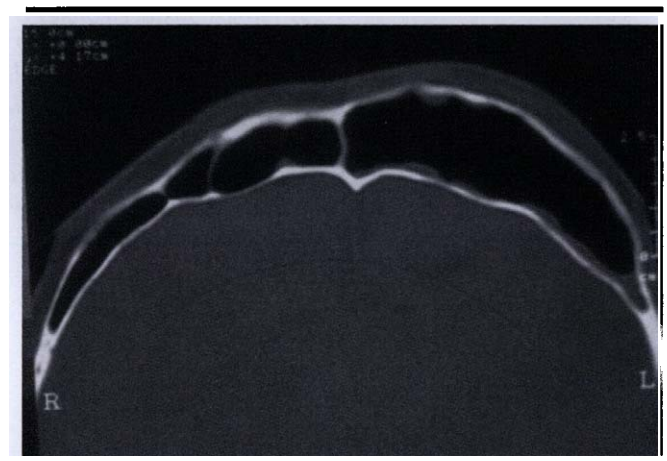


**2** *TC en incidencia transversal: pneumosinus dilatans unilateral derecho.*

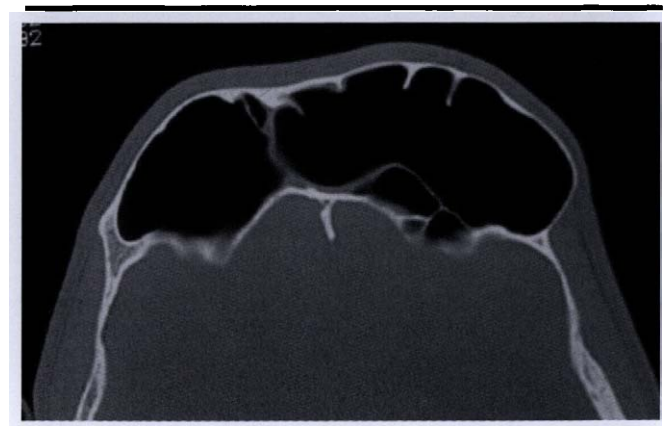

**3** *TC en incidencia transversal: pneumosinus dilatans frontal bilateral.*

### ■ *Tomografía computarizada (TC)*

La anomalía característica es una deformación progresiva, regular, más o menos armoniosa, de una o varias paredes del seno comprometido. La pared ósea suele tener aspecto normal, sin engrosamiento de la trama ni pérdida de sustancia. También suele ser normal el espesor de la mucosa que tapi-

za la cavidad de las paredes. Pueden observarse lesiones uni o bilaterales *(figs. 2 y 3)*. Esta hiperneumatización orienta el diagnóstico, sobre todo si en el transcurso de los controles radiológicos se constata un aumento del volumen sinusal. La RM no aporta datos útiles.

### ■ *Laboratorio*

En las observaciones publicadas no se ha referido ninguna modificación de los parámetros fosfocálcicos.

### ■ *Anatomopatología*

Los pocos casos en que se ha practicado un análisis anatomopatológico óseo y/o mucoso no muestran ninguna anomalía específica.

## EVOLUCIÓN

El seno se expande lenta y progresivamente, de modo continuo o discontinuo. En el caso del seno frontal, tal expansión se pone de manifiesto por una acentuación de la prominencia supraorbitaria. En algunos casos se producen compresiones de los órganos contiguos.

## DIAGNÓSTICO DIFERENCIAL

Cuando se detecta hiperneumatización frontal se pueden considerar dos diagnósticos diferenciales [41]:

— hiperneumatización frontal constitucional: se presenta como una vasta cavidad sinusal que puede extenderse ampliamente hacia atrás y hacia los lados. A diferencia del pneumosinus dilatans, se trata de una neumatización estable, en ningún caso evolutiva y por lo general no provoca ninguna deformación supraorbitaria;

— acromegalia: este segundo diagnóstico se descarta rápidamente cuando no se asocian otras modificaciones a nivel de los miembros (pies, manos). En las localizaciones maxilares o esfenoidales se puede considerar el neumocele [41, 43]. Esta patología excepcional se manifiesta por una expansión aérea de la cavidad sinusal, intra o extracraneal. El fenómeno clínico observado en las modificaciones de las presiones se explica por una alteración de la permeabilidad ostial. En las exploraciones TC se visualizan modificaciones de las paredes óseas que no existen en el pneumosinus dilatans.

## TRATAMIENTO

A menos que el paciente lo solicite o presente síntomas invalidantes, no es necesario realizar ningún tratamiento quirúrgico. Éste se indica para reducir la deformación o la compresión de los órganos contiguos. Cuando un pneumosinus dilatans de localización frontal provoca una deformación muy notable, a condición de que el paciente lo desee, puede practicarse una cirugía de modelado de la pared anterior. Es importante abrir una amplia vía de acceso a fin de visualizar completamente la pared anterior del seno. El cirujano procura obtener un perfil frontal regular, sin convexidad residual. Se han propuesto varias técnicas. La principal variante depende de que se necesite o no realizar un tiempo complementario a la altura del ostium del seno frontal [1, 18, 20]. Algunos autores lo consideran imprescindible y otros, innecesario. Aunque la mayoría de los especialistas dejan la región ostial intacta, no existe ningún estudio que establezca con certeza qué actitud se debe recomendar [1, 18, 20]. En cualquier caso, antes de intervenir debe verificarse, pre o intraoperatoriamente, la permeabilidad del ostium frontal. La pared anterior se expone y se modela y luego se coloca en su sitio. El tamaño del colgajo frontal condiciona la plastia ulterior. La fijación se realiza tratando de reducir al máximo el uso de elementos metálicos (microplacas e hilo de acero). No es preciso intervenir sobre la mucosa. La cicatrización se lleva a cabo en 3 o 4 semanas. Se han referido pocos resultados a largo plazo, pero los trabajos consultados no mencionan ninguna recidiva [20]. En las localizaciones maxilar y esfenoidal, que son excepcionales, la operación consiste en abrir ampliamente la cavidad sinusal (meatotomía y esfenoidotomía) hacia la cavidad nasal o practicar un modelado [15, 20, 27].

## CONCLUSIÓN

Aunque esta afección es infrecuente, el otorrinolaringólogo debe conocerla y tenerla en cuenta. Si se decide practicar una intervención quirúrgica, para comprender mejor los mecanismos causales se recomienda investigar la disfunción ostial y realizar un estudio histológico de las paredes óseas.

# *Mucoceles sinusales* *(cuadro I)*

## DEFINICIÓN

El mucocele es una formación quística más o menos voluminosa, tapizada por epitelio respiratorio y sin conexión con las cavidades sinusales o nasales. Contiene un líquido parcialmente formado por secreciones de los elementos glandulares de su revestimiento mucoso. Aunque no se conoce con exactitud la incidencia del mucocele sinusal, el número de casos publicados ha aumentado en los últimos años. Esto podría explicarse por la mayor rapidez del diagnóstico o por un recrudecimiento consecutivo a la nueva cirugía endonasal [14, 22, 29, 34].

## FISIOPATOLOGÍA

Se han propuesto varias hipótesis para tratar de explicar la aparición de los mucoceles sinusales. Las formas espontáneas, muy infrecuentes, se deberían a un trastorno de la permeabilidad ostial [6, 9]. El cierre del ostium bloquearía las secreciones y determinaría una progresiva expansión del volumen de la cavidad sinusal. Sin embargo, en la mayoría de las observaciones publicadas no se ha descrito el estado morfológico y funcional del ostium. La hipótesis no pudo confirmarse mediante los estudios en animales [35, 36] ya que el cierre del ostium del seno frontal no ocasionó la formación de mucoceles. Aunque la metodología experimental no reproduce perfectamente el mecanismo fisiopatológico imaginado, se piensa que para que se constituya un mucocele deben intervenir otros factores favorecedores. La resorción ósea descrita en esta afección también es motivo de discusión. Un estudio reciente [16] puso de manifiesto un aumento de las presiones intramucocélicas, lo cual, según el autor, confirma que la resorción ósea observada en los mucoceles sinusales obedece a un mecanismo de ese tipo. Para tratar de explicar las formas espontáneas se han considerado asimismo los antecedentes de infecciones sinusales, pero tampoco existe ningún estudio que haya confirmado tal hipótesis [26].

Los mucoceles de origen postraumático se formarían, según la mayoría de los autores, como consecuencia del tabicamiento de una parte de la cavidad sinusal (por ejemplo, la oclusión del ostium) que dejaría encerrada una mucosa sinusal funcional [23, 29, 32]. Las modificaciones observadas se explicarían por la persistencia de una mucosa funcional con actividad glandular mucosa. Las causas posquirúrgicas pueden asimilarse a esta hipótesis, hoy más plausible, al haberse observado un aumento significativo de los casos desde que se ha generalizado la nueva cirugía endonasal [14, 22, 29, 32]. Por último, pueden observarse mucoceles en asociación con tumores o a posteriori de una radioterapia de las estructuras

*Cuadro I. – Principales características de los mucoceles sinusales.*

| Localización | Clínica | Radiología | Cirugía |
|---|---|---|---|
| Etmoidal | Tumefacción<br>Trastorno visual | TC<br>RM ± | Endonasal |
| Frontal | Tumefacción<br>Trastorno visual | TC<br>RM ± | Endonasal ++<br>Externa en las formas lateralizadas |
| Maxilar | Obstrucción nasal<br>Tumefacción | TC<br>RM ± | Endonasal ++<br>Externa en las formas lateralizadas |
| Esfenoidal | Cefaleas<br>Trastorno visual | TC<br>RM | Endonasal |

TC: tomografía computadorizada; RM: resonancia magnética.

nasosinusales [2, 31]. Independientemente de los mecanismos, la existencia de un mucocele determina, según su emplazamiento, una modificación ósea con deformación más o menos intensa de las estructuras adyacentes.

### ■ *Factores favorecedores*

Aunque los mucoceles pueden ser espontáneos, a menudo se encuentran factores asociados. Uno de los principales es la cirugía, especialmente desde que se practican las nuevas intervenciones endonasales. Durante mucho tiempo prevalecieron las localizaciones maxilares y las técnicas de Caldwell-Luc se utilizaron con profusión [13]. Desde que el uso de la cirugía endoscópica se ha generalizado, el número de casos referidos ha aumentado y las localizaciones etmoidofrontales pasaron a ser las más frecuentes [4, 14, 34]. También se han considerado otros posibles factores, como las afecciones inflamatorias (poliposis) o infecciosas [23]. Asimismo, los traumatismos pueden dar origen a un mucocele, a veces muchos años después del accidente. Otro factor causal es la radioterapia de tumores sinusales.

## ANATOMÍA PATOLÓGICA

Macroscópicamente se observa la desaparición progresiva de la trama ósea, que a veces ya no se visualiza en las exploraciones radiológicas. Lund ha comparado la mucosa de los mucoceles con la mucosa normal. En la mayoría de los cuarenta casos estudiados ha observado una mucosa respiratoria seudoestratificada sin aumento de la cantidad de glándulas seromucosas [26]. El análisis de la pared ósea ha revelado la existencia simultánea de zonas de formación, con numerosos osteoblastos, y zonas de resorción, con predominio de osteoclastos. Es probable que tales modificaciones sean inducidas por los constituyentes de las secreciones bloqueadas dentro del mucocele (en particular las citocinas, conocidas por su acción sobre la osteogénesis) [25]. En un estudio complementario, Lund ha descubierto que el líquido mucocélico contenía altas concentraciones de prostaglandinas y colagenasas [24], a las que considera como signo de una inflamación crónica que podría deberse a la presencia de antígenos bacterianos. En los mucoceles también se observaron otras citocinas: la interleucina 1, las moléculas de adhesión ICAM1 y E selectina, cuya presencia indica un mecanismo dinámico que origina o favorece la expansión de los mucoceles. Además, gracias al mejor conocimiento de la fisiopatología del mucocele se ha podido modificar por completo la estrategia quirúrgica. Durante mucho tiempo se recomendó extirpar totalmente el saco mucocélico, lo que en algunas localizaciones suponía un riesgo de complicaciones operatorias [4]. Basándose en los datos recientes se considera que basta con realizar una marsupialización, no sólo para tratar el saco mucocélico, sino para que se reconstituya una pared ósea en las zonas líticas observadas antes de la operación [14, 17, 30, 34].

## BACTERIOLOGÍA

Durante mucho tiempo se consideró que las secreciones de los sacos mucocélicos eran estériles. Sin embargo, en la actualidad se sabe que aunque no exista ninguna manifestación infecciosa clínica, su cultivo suele revelar la presencia de gérmenes como *Staphylococcus aureus*, *Staphylococcus albus* o estreptococos [26]. Por el contrario, los gérmenes anaerobios se encuentran excepcionalmente aislados [8]. Aunque existan gérmenes, no es frecuente que un mucocele se ponga de manifiesto por una infección.

## LOCALIZACIONES DE LOS MUCOCELES

Los mucoceles pueden formarse en todos los senos, pero prevalece la localización frontoetmoidal o frontal. En segunda instancia están los mucoceles maxilares y con menor frecuencia los situados en las celdas etmoidales posteriores, el seno esfenoidal y los huesos de la nariz [5, 11, 29].

Estas lesiones, únicas o múltiples, afectan principalmente al adulto, aunque también se han señalado casos infantiles [22].

## CLÍNICA

Varía según la localización del mucocele.

### ■ *Localizaciones frontales y frontoetmoidales*

Los mucoceles frontales o frontoetmoidales a menudo se ponen de manifiesto por una prominencia frontal o supraorbitaria *(fig. 4)*. A veces, cuando la lesión evoluciona de modo progresivo comprimiendo las estructuras oculares, los signos reveladores pueden ser una diplopía o un trastorno de la acomodación. En estos casos el globo aparece desplazado hacia afuera o abajo. Por lo general el cuadro evoluciona lentamente, sin dolor. Las formas que se extienden hacia atrás, aunque sean muy voluminosas, no provocan trastornos neurológicos que constituyan un signo de alerta desde el punto de vista clínico. Cuando la lesión se extiende hacia el suelo del seno frontal, el motivo de consulta puede ser una obstrucción nasal. A veces el mucocele es totalmente asintomático y se descubre al realizar una exploración radiológica (TC y RM). Excepcionalmente se pone de manifiesto al romperse hacia la cavidad nasal u orbitaria.

Además del examen ORL, el examen clínico comprende un control de la movilidad ocular y de la agudeza visual. La endoscopia nasal puede resultar estrictamente normal o revelar una tumefacción del meato medio que a veces borra todos los relieves característicos. La mucosa aparece desplazada, pero es normal. En algunos casos puede observarse una reacción inflamatoria de las cavidades contiguas.

### ■ *Localización maxilar*

Su modo de revelación más frecuente es una convexidad yugal del vestíbulo gingival e incluso una obstrucción nasal debida a una deformación del tabique intrasinusonasal. Las formas muy extendidas pueden provocar un desplazamiento del globo ocular. En algunos casos, especialmente de origen quirúrgico, el examen resulta completamente normal porque el mucocele está inmerso en el tejido fibroso y sólo se descubre mediante un control radiológico.

### ■ *Localizaciones etmoidales*

Los signos que más a menudo revelan los mucoceles etmoidales son la diplopía y el exoftalmos. Por lo general estos

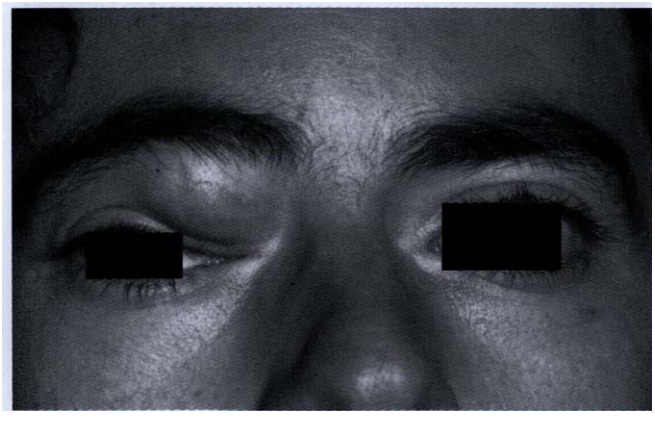

**4** *Paciente con mucocele etmoidofrontal derecho revelado por tumefacción subcutánea.*

mucoceles se sitúan en las celdas anteriores, lo que produce signos clínicos comparables a los de las localizaciones frontales bajas y mediales. Dos formas clínicas muy infrecuentes son el mucocele del cornete medio y el mucocele único de las celdas posteriores. El segundo, si se encuentra en contacto estrecho con el nervio óptico, puede provocar graves trastornos visuales. Excepcionalmente el mucocele puede romperse hacia la órbita, estirar el nervio óptico y ponerse de manifiesto por una súbita pérdida de la visión (según los autores). En ocasiones, un mucocele etmoidal (generalmente postoperatorio) se descubre de manera fortuita al practicar una TC.

### ■ *Localizaciones esfenoidales*

Los pacientes con mucoceles esfenoidales sufren más a menudo de cefaleas y con frecuencia presentan trastornos visuales de instalación rápida (parálisis oculomotora o disminución de la agudeza visual). Estos signos pueden deberse a fenómenos de compresión o de estiramiento [21], o bien a fenómenos vasculares asociados. (Hammard H., Couderc J. Névrite optique inflammatoire. *Arch Ophtalmol Rev Gen Ophtalmol* 1973; 33 : 765-774). Excepcionalmente el mucocele esfenoidal se revela por la aparición de trastornos endocrinos, o se descubre de modo fortuito al practicar una exploración radiológica. En algunos casos puede poner de manifiesto una patología infecciosa (por ejemplo, micósica).

### ■ *Otras localizaciones*

Son mucho más excepcionales. Los signos clínicos guardan relación con el volumen del mucocele y la compresión que éste ejerce sobre los órganos contiguos, ocasionando deformaciones cutáneas o mucosas, sobre todo a la altura del hueso nasal [5].

## EXAMEN FÍSICO

Si el mucocele se extiende por la cavidad endonasal, al realizar el examen se observa el desplazamiento de las paredes óseas y la desaparición de los relieves meáticos. La mucosa es casi siempre normal. Examinando la pared del mucocele con un palpador romo suele percibirse una consistencia firme, a menudo dura y en ocasiones renitente. Si el mucocele dificulta el drenaje de una o varias cavidades sinusales contiguas pueden encontrarse secreciones purulentas en el meato afectado por la tumefacción.

Este examen, especialmente útil para escoger la técnica quirúrgica, permite verificar si al menos una de las paredes del mucocele es accesible por la cavidad nasal. El examen endonasal puede resultar absolutamente normal.

Cuando el mucocele se extiende hacia los planos cutáneos superficiales puede palparse como una tumefacción, a menudo firme, más o menos renitente y por lo general supraorbitaria. A la altura del mucocele la piel puede ser completamente normal o, cuando aquél se ha revelado por una infección, tener aspecto inflamatorio. Debe controlarse la movilidad ocular y la agudeza visual.

El primer síntoma de algunos mucoceles frontales o frontoetmoidales puede ser infeccioso (piel inflamatoria y tumefacción blanda) y prestarse a confusión con un absceso subcutáneo que complicará una sinusitis aguda.

Excepcionalmente el examen clínico resulta normal y el mucocele se descubre al realizar una TC solicitada por otro motivo.

## EXPLORACIONES COMPLEMENTARIAS

Las radiografías simples no prestan utilidad. En cambio, siempre se debe practicar una TC.

### ■ *Tomografía computarizada*

El mucocele se presenta como una opacidad, a menudo regular, expansiva, que «hincha» las paredes óseas en contacto con ella y desplaza más o menos las estructuras anatómicas contiguas. En las cavidades sinusales adyacentes pueden asociarse numerosas opacidades. El volumen llega a ser impresionante, aun en las formas poco sintomáticas *(figs. 5 y 6)*. Las paredes óseas se adelgazan y hasta se vuelven invisibles, en algunos casos, permitiendo sospechar una lisis ósea *(fig. 7)*. En ventana de exploración parenquimatosa el contenido suele ser más o menos homogéneo según el grado de hidratación, pero también puede resultar heterogéneo según la naturaleza de las secreciones que ocupan el saco mucocélico. Se puede observar la compresión o el desplazamiento de los órganos contiguos *(fig. 8)*: contenido orbitario, encéfalo, nervio óptico, etc. Este examen, que resulta útil para elegir la vía de acceso, muestra si una de las paredes es accesible por vía endonasal (de ser necesario, mediante la abertura de las estructuras adyacentes).

### ■ *Resonancia magnética*

La RM suele emplearse en las formas extensas yuxtaorbitarias y yuxtameníngeas para precisar el tamaño del mucocele y comprobar si no ha invadido las estructuras contiguas *(fig. 9)*. El mucocele aparece como un saco de aspecto quístico, con paredes bien delimitadas. La señal varía según la viscosidad y la concentración proteica del contenido intramucocélico. Por lo general presenta una hiperseñal en ponderación T1 asociada a una señal variable en ponderación T2 (hiperseñal y luego hiposeñal, según el aumento de la concentración proteica) *(fig. 9)*. En las formas muy antiguas, deshidratadas, el mucocele puede presentar una clara hiposeñal T1 y T2 semejante a la de una cavidad aérea. Gracias a la RM es posible precisar las relaciones neuromeníngeas y afinar la elección de la vía de acceso. Además, este examen también resulta útil cuando el mucocele se sitúa en el seno de un tejido fibroso difícil de discernir con la TC o cuando está asociado a una lesión tumoral *(fig. 10)*.

## DIAGNÓSTICO DIFERENCIAL

Es preciso establecer el diagnóstico diferencial con respecto a un síndrome tumoral expansivo, benigno o maligno. Los tumores sinusales generalmente se manifiestan por obstrucción nasal y epistaxis. Sin embargo, las asociaciones no son excepcionales, de modo que en todos los casos de mucocele debe buscarse sistemáticamente un tumor. Los exámenes clave para establecer la distinción son la endoscopia nasal y

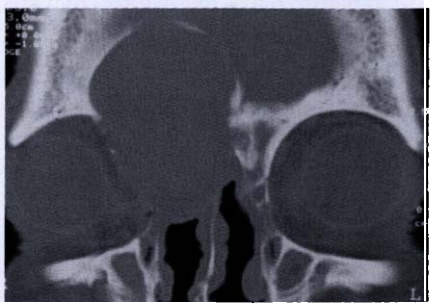

**5** *TC en incidencia frontal: voluminoso mucocele etmoidofrontal derecho.*

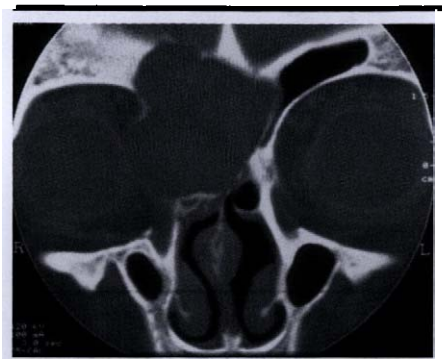

**6** *TC frontal: voluminoso mucocele frontal derecho.*

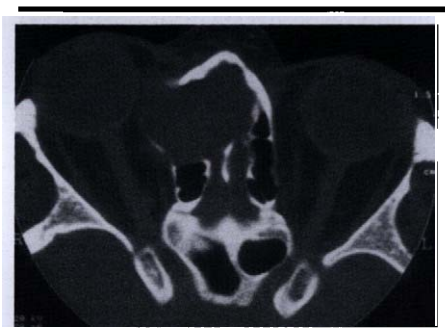

**7** *TC en incidencia transversal: mucocele etmoidal anterior con extensión orbitaria.*

**8** *TC en incidencia frontal: voluminoso mucocele del cornete medio izquierdo con extensión orbitaria.*

**9** *RM en ponderación T1: hiperseñal de un voluminoso mucocele frontal con desplazamiento orbitario.*

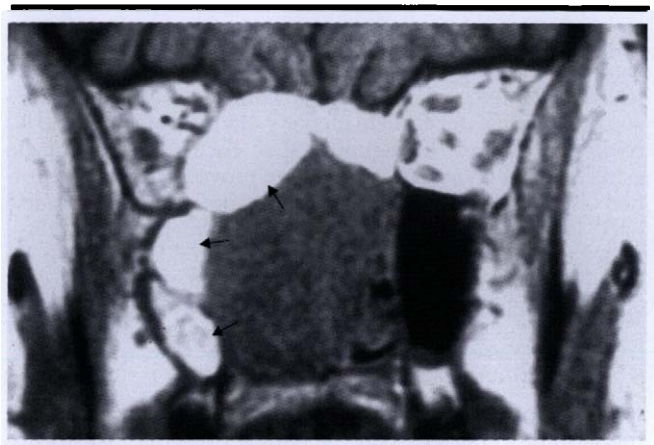

**10** *RM en ponderación T1: múltiples mucoceles en el seno de una masa tumoral a posteriori de una irradiación.*

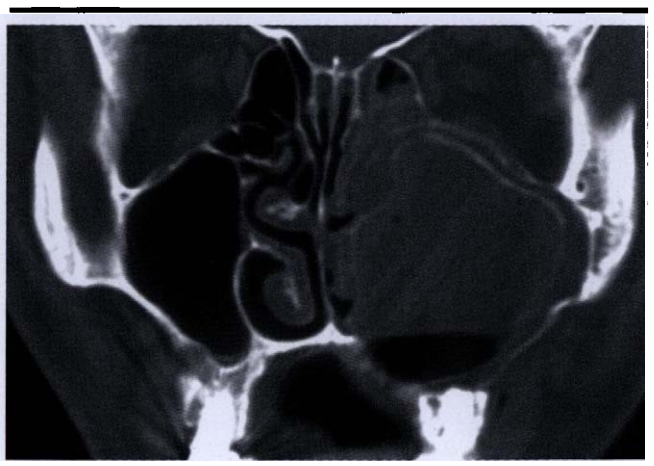

**11** *TC en incidencia frontal: voluminoso quiste radiculodental izquierdo (imagen de doble ribete).*

la radiología. En las formas reveladas por una infección aguda se debe considerar la posibilidad de una sinusitis complicada con osteítis, y en las localizaciones maxilares, la de un quiste radiculodental *(fig. 11)*. Esta formación, a veces muy voluminosa, conserva un punto de contacto con un ápice dental, a partir del cual se desarrolla.

## TRATAMIENTO

Los mucoceles sinusales se tratan quirúrgicamente. En los últimos treinta años, exceptuadas algunas pocas observaciones, el principio terapéutico consistía en la exéresis completa. Algunas veces ésta se realizaba fácilmente, pero las localizaciones yuxtaorbitarias o meníngeas exponían a altos riesgos operatorios.

Gracias a la nueva cirugía endonasal se ha generalizado el concepto de marsupialización del saco mucocélico hacia la

cavidad nasal [14, 17]. La técnica quirúrgica se elige con base en la exploración radiológica (es decir, una TC y, en caso de necesidad, una RM).

Cuando una o varias paredes del mucocele resultan accesibles se prefiere la vía endonasal. La intervención consiste en abrir ampliamente el mucocele para evacuar su contenido, y establecer una amplia comunicación entre el saco mucocélico y la cavidad nasal, pero respetando el saco mucocélico (en particular las paredes que se hallan en contacto con la órbita o con la base del cráneo). Después de abrir el saco mucocélico se debe aspirar el líquido lentamente, sobre todo en las formas muy voluminosas que han invadido el nivel anterior.

En los mucoceles frontoetmoidales a menudo basta con extirpar la pared inferior *(figs. 12 y 13)*. Algunas veces, para tener acceso al mucocele se asocia un vaciamiento etmoidal anterior.

En las localizaciones frontales suele utilizarse una técnica similar. Se puede emplear la vía endonasal, pero para tener acceso al mucocele es necesario fresar el suelo de uno o de ambos senos frontales. La vía externa, más o menos combinada con una vía endonasal, constituye una alternativa especialmente útil para las formas muy lateralizadas o para los casos con un receso frontal estrecho. Se trata de obtener un drenaje suficiente y evitar una estenosis postoperatoria del orificio creado.

Para las formas maxilares resulta adecuado realizar una meatotomía mediana y/o inferior, según la posición del mucocele. Pueden encontrarse dificultades de acceso, sobre todo si el mucocele ha aparecido tras la exéresis de la mucosa del seno maxilar (Caldwell-Luc), ya que la fibrosis endocavitaria, originada por tal operación, puede alcanzar un considerable espesor.

En las localizaciones etmoidales posteriores o esfenoidales se emplea una técnica sencilla, que consiste en resecar la pared anterior del mucocele.

El uso de un sistema de neuronavegación puede brindar una ayuda apreciable para practicar la marsupialización en algunas localizaciones. En manos de una persona bien entrenada, esta técnica alcanza una precisión de aproximadamente 2 mm.

Durante los cuidados postoperatorios, el propio paciente debe lavarse diariamente la cavidad nasal. Mediante un examen endonasal endoscópico en la consulta de control se comprueba la buena permeabilidad de la marsupialización. En principio no es necesario efectuar un examen radiológico, a menos que se desee verificar la normalización de las estructuras adyacentes y la reconstrucción ósea, visible entre 6 meses y 1 año después de la intervención.

No puede emplearse la técnica endonasal cuando el mucocele está inmerso en un tejido fibroso espeso e inaccesible por esa vía, ni cuando se trata de formas frontales muy lateralizadas. En tales casos se utiliza una vía externa, pero basándose siempre en el mismo principio: reintegrar el saco mucocélico a la cavidad nasal. En las localizaciones frontales se puede abrir una vía superciliar o bicoronal, según las dimensiones del mucocele y del seno frontal y tomando en consideración las preferencias del paciente. En las formas maxilares, independientemente de la posición del mucocele en el seno, la vía sublabial ofrece una visión suficiente. Cuando no se puede poner en comunicación el mucocele con la cavidad nasal debe practicarse una exéresis completa. Es importante señalar que tal situación es infrecuente gracias a la calidad del instrumental quirúrgico endonasal con que se cuenta en la actualidad.

## EVOLUCIÓN

El mucocele no tratado aumenta de volumen a un ritmo lento e imprevisible. En casos excepcionales pueden producirse roturas espontáneas del saco mucocélico hacia la fosa nasal o hacia los órganos adyacentes.

**12** *TC preoperatoria en incidencia frontal: mucocele frontal izquierdo.*

**13** *TC postoperatoria en incidencia frontal: mucocele frontal izquierdo.*

Si se ha realizado una marsupialización, no es excepcional que con el tiempo disminuya el diámetro del orificio de drenaje. Sin embargo, el mucus formado en el saco marsupializado sigue evacuándose espontáneamente. Si el mucocele tenía tendencia a expandirse, durante los minutos o las horas siguientes a la intervención se observa que los órganos desplazados vuelven a su posición anatómica. Si existía una desmineralización antes de la operación, tiempo después de ésta suele observarse una reconstrucción ósea que puede llegar a ser completa *(restitutio ad integrum)*.

Cuando se ha resecado el mucocele no es posible efectuar controles postoperatorios endoscópicos. Para tener la certeza de que no se han producido recidivas se debe emplear la radiología.

## COMPLICACIONES

En la mayoría de los casos el mucocele se manifiesta por signos de compresión progresiva de las estructuras contiguas, pero también puede revelarse al romperse hacia un órgano adyacente o al sobreinfectarse, especialmente en las localizaciones frontales. Aparte de las complicaciones intraoperatorias inherentes a cualquier cirugía endonasal se conoce sólo

una complicación específica: la recidiva del mucocele, que debe sospecharse cuando desaparece la permeabilidad del orificio de drenaje. Es imprescindible practicar una TC que, en caso de recidiva del mucocele, muestra la reaparición de una opacidad regular. En los ulteriores controles tomográficos se comprueba su carácter expansivo. Debe efectuarse una reintervención por la misma vía de acceso o, si ésta parece insuficiente o demasiado riesgosa (formas multioperadas), por una vía externa.

## Conclusión

*Los mucoceles sinusales son lesiones benignas de evolución progresiva que a menudo se revelan por signos de compresión y desplazamiento de los órganos adyacentes (por ejemplo, la órbita). Para escoger el mejor tratamiento quirúrgico es imprescindible realizar una TC. En la mayoría de los casos se puede realizar una marsupialización por vía endonasal, que en la actualidad constituye el tratamiento de referencia de esta afección.*

*Cualquier referencia a este artículo debe incluir la mención del artículo original: Klossek JM, Dufour X, Ferrie JC et Fontanel JP. Pneumosinus dilatans et mucocèles des cavités nasosinusiennes. Encycl Méd Chir (Elsevier SAS, Paris, tous droits réservés), Oto-rhino-laryngologie, 20-465-A-10, 2003, 8 p.*

## Bibliografía


[1] Adams WM, Jones RI, Chavda SI, Pahor AL, Taifa KT. Pneumosinus dilatans: a discussion of four cases and the possible aetiology. *Rhinology* 1998 ; 36 : 40-2

[2] Adeloye A. Co-existing meningioma and mucocele of the frontal sinus. *J Laryngol Otol* 1979 ; 93 : 1121-5

[3] Appelt EA, Wilhelmi BJ, Warder DE, Blackwell SJ. A rare case of pneumosinus dilatans of the frontal sinus and review of the literature. *Ann Plast Surg* 1999 ; 43 : 653-6

[4] Arnaud B, Zaghloul K, Dupeyron G, Malrieu C. Mucocele of ophthalmologic expression and treatment apropos of 46 cases. *Bull Soc Ophtalmol Fr* 1989 ; 89 : 1221-4

[5] Arnue P, Kany MT, Serrano E, Lacroix F, Percodani J, Yardeni E et al. Mucoceles of the paranasal sinuses: uncommon location. *J Laryngol Otol* 1998 ; 112 : 840-4

[6] Bordley JE, Bosley WR. Mucoceles of the frontal sinus: causes and treatment. *Ann Otol Rhinol Laryngol* 1973 ; 82 : 696-702

[7] Bourdial J. Pneumosinus dilatans of the frontal sinus. *Ann Otolaryngol Chir Cervicofac* 1970 ; 87 : 405-36

[8] Brook I, Frazier EH. The microbiology of mucopyocele. *Laryngoscope* 2001 ; 111 : 1771-3

[9] Canalis RF, Zajtchuk JT, Jenkins HA. Ethmoidal mucoceles. *Arch Otolaryngol* 1978 ; 104 : 286-91

[10] Candan S, Muhtar H, Ciftci A. Pneumocele of the frontal sinus. *Laryngorhinootologie* 1990 ; 69 : 552-3

[11] Chung DS, Park YS, Lee JH, Kang JK. Mucocele of the anterior clinoid process: case report. *Neurosurgery* 1999 ; 45 : 376-8

[12] Dross PE, Lally JF, Bonier B. Pneumosinus dilatans and arachnoid cyst: a unique association. *AJNR Am J Neuroradiol* 1992 ; 13 : 209-11

[13] Garcia-Darennes F, Bouvier P, Breton P, Darennes J, Cros P, Freidel M. [Mucocele of the maxillary sinus. Apropos of 60 cases from the stomatology department of the Cardiology Hospital in Lyon]. *Rev Stomatol Chir Maxillofac* 1989 ; 90 : 287-9

[14] Har-El G. Endoscopic management of 108 sinus mucoceles. *Laryngoscope* 2001 ; 111 : 2131-4

[15] Juhl HJ, Buchwald C, Bollinger B. An extensive maxillary pneumosinus dilatans. *Rhinology* 2001 ; 39 : 236-8

[16] Kass ES, Fabian RL, Montgomery WW. Manometric study of paranasal sinus mucoceles. *Ann Otol Rhinol Laryngol* 1999 ; 108 : 63-6

[17] Kennedy DW, Josephson JS, Zinreich SJ, Mattox DE, Goldsmith MM. Endoscopic sinus surgery for mucoceles: a viable alternative. *Laryngoscope* 1989 ; 99 : 885-95

[18] Klossek JM, Dufour X, Toffel P, Fontanel JP. Pneumosinus dilatans: a report of three new cases and their surgical management. *Ear Nose Throat J* 2000 ; 79 : 48-51

[19] Klossek JM, Ferrie JC, Fourcroy PJ, Desmons C, Basso-Brusa F, Fontanel JP. Unilateral choanal atresia and paranasal sinus growth. *Ann Otolaryngol Chir Cervicofac* 1996 ; 113 : 392-6

[20] Legent F, Bordure P, Korb G, Calais C, Beauvillain C. Pneumosinus dilatans. Long-term result of modelling osteoplasties. *Ann Otolaryngol Chir Cervicofac* 1991 ; 108 : 30-3

[21] Loehrl TA, Leopold DA. Sphenoethmoidal mucocele presenting with bilateral visual compromise. *Ann Otol Rhinol Laryngol* 2000 ; 109 : 608-10

[22] Lund VJ. Endoscopic management of paranasal sinus mucocoeles. *J Laryngol Otol* 1998 ; 112 : 36-40

[23] Lund VJ. Anatomical considerations in the aetiology of fronto-ethmoidal mucoceles. *Rhinology* 1987 ; 25 : 83-8

[24] Lund VJ, Harvey W, Meghji S, Harris M. Prostaglandin synthesis in the pathogenesis of fronto-ethmoidal mucoceles. *Acta Otolaryngol* 1988 ; 106 : 145-51

[25] Lund VJ, Henderson B, Song Y. Involvement of cytokines and vascular adhesion receptors in the pathology of fronto-ethmoidal mucocoeles. *Acta Otolaryngol* 1993 ; 113 : 540-6

[26] Lund VJ, Milroy CM. Fronto-ethmoidal mucocoeles: a histopathological analysis. *J Laryngol Otol* 1991 ; 105 : 921-3

[27] Mauri M, De Oliveira CO, Franche G. Pneumosinus dilatans of the maxillary sinus. Case report. *Ann Otol Rhinol Laryngol* 2000 ; 109 : 278-80

[28] Miller NR, Golnik KC, Zeidman SM, North RB. Pneumosinus dilatans: a sign of intracranial meningioma. *Surg Neurol* 1996 ; 46 : 471-4

[29] Moriyama H, Nakajima T, Honda Y. Studies on mucocoeles of the ethmoid and sphenoid sinuses: analysis of 47 cases. *J Laryngol Otol* 1992 ; 106 : 23-7

[30] Naudo P, Gilain L, Coste A, Lelievre G, Peynegre R. Functional endoscopic surgery of sinusal mucocele. *Ann Otolaryngol Chir Cervicofac* 1994 ; 111 : 23-7

[31] Ohashi Y, Nakai Y, Muraoka M, Takano H. Asymptomatic leiomyosarcoma of maxillary sinus accompanied by primary mucocele. *Arch Otorhinolaryngol* 1984 ; 240 : 73-8

[32] Raynal M, Peynegre R, Beautru R, Coste A. Sinus mucoceles and surgery in iatrogenic diseases. *Ann Otolaryngol Chir Cervicofac* 1999 ; 116 : 85-91

[33] Reicher MA, Bentson JR, Halbach VV, Lufkin R, Hepler RS. Pneumosinus dilatans of the sphenoid sinus. *AJNR Am J Neuroradiol* 1986 ; 7 : 865-8

[34] Rombaux P, Bertrand B, Eloy P, Collet S, Daele J, Bachert C et al. Endoscopic endonasal surgery for paranasal sinus mucoceles. *Acta Otorhinolaryngol Belg* 2000 ; 54 : 115-22

[35] Schenck NL. Frontal sinus disease. III. Experimental and clinical factors in failure of the frontal osteoplastic operation. *Laryngoscope* 1975 ; 85 : 76-92

[36] Schenck NL, Rauchbach E, Ogura JH. Frontal sinus disease. II. Development of the frontal sinus model: occlusion of the nasofrontal duct. *Laryngoscope* 1974 ; 84 : 1233-47

[37] Sener RN. Arachnoid cysts and pneumosinus dilatans. *Comput Med Imaging Graph* 1997 ; 21 : 125-9

[38] Seur NH, Kooman A. Arachnoid cyst of the middle fossa with paradoxical changes of the bony structures. *Neuroradiology* 1976 ; 12 : 177-83

[39] Skolnick CA, Mafee MF, Goodwin JA. Pneumosinus dilatans of the sphenoid sinus presenting with visual loss. *J Neuroophthalmol* 2000 ; 20 : 259-63

[40] Strottmann JM, Williams DW, 3rd. Pneumosinus dilatans and arachnoid cyst. . *AJNR Am J Neuroradiol* 1992 ; 13 : 1672-3

[41] Urken ML, Som PM, Lawson W, Edelstein D, Weber AL, Biller HF. Abnormally large frontal sinus. II. Nomenclature, pathology, and symptoms. *Laryngoscope* 1987 ; 97 : 606-11

[42] Walker JL, Jones NS. Pneumosinus dilatans of the frontal sinuses: two cases and a discussion of its aetiology. *J Laryngol Otol* 2002 ; 116 : 382-5

[43] Wolfensberger M. Pathogenesis of pneumosinus maxillaris dilatans. *HNO* 1984 ; 32 : 518-20